Aus der Chirurgischen Klinik der Universität Marburg
(Direktor: Geheimrat Professor Dr. König).

Ueber einen Fall von partieller Aplasie der Wirbelsäule mit hochgradiger kongenitaler Skoliose.

Inaugural-Dissertation

zur

Erlangung der Doktorwürde

in der

Medizin, Chirurgie und Geburtshilfe

der

Hohen medizinischen Fakultät der Universität Marburg

vorgelegt von

Karl Dorn
approb. Arzt aus Marburg.

R. UNIV. BIBLIOTHEEK LEIDEN

MARBURG
Buchdruckerei von Joh. Hamel
1919.

Angenommen von der Medizinischen Fakultät Marburg
am 25. Sept. 1918.

Gedruckt mit Genehmigung der Fakultät.

Referent: Geh. Rat Prof. Dr. König.

Unter den menschlichen Mißbildungen beanspruchen die kongenitalen Wirbelsäulendefekte ein besonderes Interesse einmal wegen der verhältnismäßigen Häufigkeit ihres Auftretens, sodann wegen ihrer Vergesellschaftung mit anderen Mißbildungen in vielen Fällen.

Die Literatur der Alten ist nicht reich an Angaben über menschliche Mißbildungen. Wenn die griechischen und römischen Naturforscher und Aerzte auch jeden einzelnen Fall von Mißbildung in ihren Chroniken aufführen, so fehlt es doch an genauen Beschreibungen der Einzelheiten, sodaß nicht zu ersehen ist, um welche Art der Mißbildung es sich handelt. Daß schon Mißbildungen zur Beobachtung kamen, ohne daß wohl den Beobachtern das Wesen derselben klar wurde, dafür sprechen vielleicht manche Bildwerke der Alten, wenn man annimmt, daß dieselben nicht einfach aus der Phantasie geschöpft waren, sondern auf der tatsächlich gemachten Beobachtung verbildeter menschlicher Wesen fußen. Virchow und Hahn wiesen darauf hin, daß die alten Satyrbilder mit Bocksfuß, Schwanz und tierähnlicher Behaarung des Unterkörpers vielleicht menschlichen Individuen mit Klumpfußbildung, Hypertrichosis lumbalis und stärkerer Behaarung auch des übrigen Körpers entsprächen, drei Erscheinungen, die wir bei den Spaltbildungen der Wirbelsäule besonders oft kombiniert vorfinden.

Von den Mißbildungen der Wirbelsäule sind die Spaltbildungen zuerst einem genaueren Studium unterzogen worden. Ihre Erforschung reicht zurück bis in das 17. Jahrhundert. Als erster beschrieb ein holländischer Arzt Tulpius zu Amsterdam im Jahre 1641 in Observationes medicae einen Fall von Wirbelsäulenspaltbildung und führte für diese Form den Namen Spina bifida ein. Weitere Beschreibungen stammen aus dem 19. Jahrhundert (Meckel, Fleischmann, Otto, Vrolik, Geoffroy St. Hilaire). Grundlegende Studien verdanken wir erst W. Koch und besonders von Recklinghausen, dessen Forschungsergebnisse über die pathologische Anatomie und die Aetiologie dieser Mißbildungen im wesentlichen auch heute noch anerkannt sind.

Die häufigste Form der Wirbelsäulenmißbildung ist die einfache Spaltbildung, die Spina bifida. In England sollen nach dem „Repord of the Comitee on Spina bifida" in den Jahren 1881 bis 1883 nicht weniger als 1768 Kinder an dieser Erkrankung gestorben sein.

Chaussiers Statistik führt in der Maternité zu Paris unter 22293 Neugeborenen 132 Mißbildungen auf, darunter 22 Fälle, die die Wirbelsäule betrafen, gleich etwa 1‰. Denucé-Bern fand unter 36148 Patienten 57 Fälle von Spaltbildungen der Wirbelsäule.

Wie schon eingangs erwähnt finden sich neben Wirbelsäulendefekten häufig noch andere Mißbildungen, wie Acranie, Anencephalie, Hydrocephalus, Cephalocelen, kongenitale Skoliosen, Klumpfuß, Rippenanomalien, Bauchblasendarmspalte, Blasenektopie, Hypospadie, Kryptorchis-

mus, Nabel- und Bauchbrüche, Rectusdiastese, Situs inversus usw. Besonders häufig ist das Zusammentreffen von Wirbelanomalien mit Skoliose und Klumpfuß.

In dem vorliegenden Falle handelt es sich um eine Kombination von angeborenem Wirbelsäulendefekt mit hochgradiger Verkrümmung der Wirbelsäule und angeborenem Rippendefekt. Außerdem besteht noch eine Reihe anderer Abnormitäten, wie die Beschreibung des Falles ergeben wird, die zunächst folgen möge.

Gegenstand der Beobachtung ist ein 1/4 jähriger Knabe. Beim Anblick des auf dem Rücken liegenden Kindes fällt sofort die groteske Verbildung und die abnorme Haltung des Körpers in die Augen. Der Rumpf ist in seiner Längsachse mit der Konvexität nach links gebogen, sodaß Schulter und Becken schief stehen. Die rechte Schulter steht tiefer als die linke, die rechte Beckenhälfte höher als die linke. Rippenbogen und rechter oberer Darmbeinrand stehen am Rücken infolgedessen eng, fast bis zur Berührung aneinander, so daß der tastende Finger in der rechten Hüfte nur in einen schmalen Spalt dringt. Dagegen findet sich oberhalb des Rippenbogens in der rechten Axillarlinie zwei Zentimeter unterhalb der Achselhöhle eine Vertiefung, in die der Finger tief hinein gelegt werden kann. Diese Vertiefung entspricht einem Rippendefekt. Links beträgt der Abstand des Rippenbogens vom oberen Darmbeinrande in der hinteren Axillarlinie 1 Zentimeter, derjenige von der Spina aliaca ant. sup. 3 Zentimeter. Der Thorax als ganzes ist der Skoliose entsprechend rechts verengt und abgeflacht.

Ganz monströs geformt ist der Bauch. Er mißt in seinem größten Umfang 40 Zentimeter. Während die rechte Bauchhälfte flach gewölbt ist, ist die linke kugelig aufgetrieben, so daß zunächst der Eindruck eines Bauchmuskeldefektes erweckt wird, der jedoch nicht vorliegt. Die Bauchdecken bieten der Betastung einen weich elastischen Widerstand. Ein Tumor, Fluctuation oder Undulation ist nicht fühlbar. Auf der linken Bauchdeckenhälfte tritt infolge der starken Dehnung die Venenzeichnung etwas hervor. Bei längerer Beobachtung stellt sich heraus, daß beim Schreien und Niesen des Kindes sich die rechten Bauchdeckenmuskeln kräftig kontrahieren, während dies links nur schwach geschieht. Demnach scheinen wir es mit einer Pärese der linken Bauchdeckenmuskulatur zu tun zu haben. Die Prüfung der elektrischen Erregbarkeit der Bauchmuskulatur ergibt jedoch keine Unterschiede zwischen rechter und linker Hälfte. Insbesondere besteht keine Entartungsreaktion. Wahrscheinlich ist die Vorwölbung des Bauches nach links lediglich durch die Verbiegung des Rumpfes in seiner Längsachse bedingt. Infolge der gegenseitigen Annäherung der rechten Becken- und Thoraxhälfte ist der Raum für die Bauchorgane im Abdomen rechts beschränkt, die Bauchorgane werden nach links gedrängt und wölben die Bauchdecken vor. Diese Wirkung wird noch verstärkt durch die kräftige Kontraktionsfähigkeit der rechten Bauchmuskulatur, auch wirkt ihrer regelrechten Tätigkeit die Verlagerung der Muskelansatzpunkte infolge der Verbiegung der Körperachse entgegen, was von Bedeutung für die Konfiguration des Bauches ist. Die Muskuli recti

z. B. wirken hier auf einer nicht beiderseits der Mittellinie gelegenen, sondern nach rechts verlagerten und durch die Biegung der Körperlängsachse verkürzten Geraden. Es besteht außerdem eine Diastase der musculi recti und ein geringgradiger Nabelbruch. Die Genitalien sind normal entwickelt, beide Hoden befinden sich im Scrotum.

Auffällig ist die Lagerung der Beine und die Fußbildung. In der Ruhelage, wenn das Kind schläft, sind beide Ober- und Unterschenkel stark gebeugt, die Unterschenkel außerdem adduciert, häufig über einander geschlagen, eine Lage, die der intrauterinen entspricht. Der rechte Fuß befindet sich in Supinationsstellung, ist plantarflektiert und in seiner vorderen Hälfte adduziert. Der äußere Fußrand ist gesenkt, der innere gehoben. An der Supination, die bedingt ist durch Abknickung im oberen Sprunggelenk, beteiligt sich auch der Calcaneus durch Drehukg um seine Längsachse. Im Chopartschen und Lisfrancschen Gelenk ist der Fuß nach der Mittellinie zu verbogen. Die Zehen sind meist plantar-flektiert. Am linken Fuß finden sich ähnliche geringgradigere Veränderungen. Er befindet sich in mehr reiner Spitzfußstellung, während es sich beim rechten Fuß um einen pes equino-varus handelt. Wenn das Kind die Beine ausstreckt, ruhen manchmal beide Fußsohlen mit ihrem medialen Teile aufeinander. Bei beiden Füßen ist das Fußgewölbe stark ausgebildet. Die Länge der Beine beträgt beiderseits 19½ Zentimeter vom Trochanter major bis zum Malleolus externus gemessen. Die rechte Fußsohle hat eine Länge von 6½ Zentimetern, die linke ist 7½ Zentimeter lang. Die oberen Extremitäten

sind wohl gebildet, die Armlänge beträgt beiderseits 15 Zentimeter, gemessen vom Schultergelenkspalt bis zum Proc. styloideus lateralis.

Wir kommen nun zur Konfiguration des Rückens. Die Wirbelsäule erscheint im ganzen verkürzt und mißt von der Protuberantia occipitalis bis zur Steißbeinspitze 20 Zentimeter. Brust und Lendenwirbelsäule sind stark lordotisch mit nach links gerichteter Convexität verkrümmt. Das Kreuzbein und die beiderseitigen Articulationes sacroiliacae springen buckelartig hervor. Ueber dem unteren Teil der Brustwirbelsäule befindet sich ein Haarfeld. Es beginnt etwa ein Zentimeter rechts neben der Mittellinie und zieht sich bis in die linke Hüftgegend hin in einer Ausdehnung von etwa $2^1/_2 \times 6$ Zentimeter. Die Haare sind dünn, von dunkelbrauner Farbe, und durchschnittlich 1 bis $2^1/_2$ Zentimeter lang, wachsen in der Richtung von oben nach unten und konvergieren in einem Schopf, dessen Spitze etwa $2^1/_2$ Zentimeter rechts neben der Mittellinie liegt. Ober- und unterhalb des Haarfeldes findet sich über der Wirbelsäule nach Kopf und Steiß zu allmählich schwächer werdend dünne, blonde Behaarung. Eine Steißhaarwirbelbildung mit der Hypertrichosis lumbalis als Mittelpunkt läßt sich nicht beobachten, ebensowenig das Entspringen mehrerer Haare in Büscheln aus einer Papille, wie es von v. Recklinghausen gefunden worden ist. Die Haut ist im Bereich der Hypertrichosis nicht verändert und weißt keine Pigmentierung oder Teleangiektasien auf. Beim Abtasten der Wirbelsäule gelangt man im Bereich des Haarfeldes zwischen den Dornfortsätzen in eine Grube.

Hier fehlt der Dornfortsatz eines oder mehrerer Wirbel und befindet sich ein Spalt in der knöchernen Wirbelanlage. Mäßiger Druck in die Vertiefung wird nicht schmerzhaft empfunden.

Die Untersuchung des Nervensystems ergibt keine Lähmungen und keine Sensibilitätsstörungen. Die Beine sind aktiv und passiv gut beweglich, es bestehen keine spastischen Erscheinungen. Patellarreflexe lebhaft, Babinsky beiderseits negativ. Blase und Mastdarm funktionieren regelrecht. Der Kopf hat einen Umfang von 41 Zentimetern, es besteht kein Hydrocephalus. Die große Fontanelle ist offen und für die Fingerkuppe zugängig. Die kleine Fontanelle ist geschlossen. Links besteht sogenanntes Satyrohr, der obere Rand des Ohres ist spitzwinkelig gebildet. Der Haarwuchs des Kopfes ist spärlich, es besteht eine handtellergroße Glatze an der Stelle wo der Schädel aufliegt. Von ihr zieht sich eine größere kahle Stelle in die rechte Schläfengegend hin.

Das Röntgenbild zeigt zunächst die hochgradige skoliotische und lordotische Verkrümmung der Brust- und Lendenwirbelsäule. Die Halswirbel und erster bis dritter Brustwirbel sind normal entwickelt. Beim vierten und fünften Brustwirbelkörper sind die Konturen der rechten Hälften undeutlich gezeichnet. Der sechste Brustwirbelkörper zeigt in seiner rechten Hälfte einen Schatten. Der siebente Brustwirbelkörper hat in der Mitte einen ½ Zentimeter breiten Schatten, der die ganze Höhe des Wirbels einnimmt. Die Schatten entsprechen Knochendefekten. Achter bis zehnter Brustwirbelkörper sind nur in ihrer

linken Hälfte vorhanden. Bei der ganzen Brustwirbelsäule ist der Schatten zwischen Wirbelkörpern und rechten Wirbelbögen verbreitert. Vierter und fünfter sowie neunter Wirbelkörper sind deutlich abgeplattet aber nicht im horizontalen Durchmesser verbreitert, wie Putti dies bei Wirbelsäulenspalten beobachtete und als Platyspondylus beschrieb. Rechts neben dem fünften bis siebten Wirbelkörper befinden sich Knochengebilde von auffälliger Form und Größe. Sie entsprechen, wie Vergleiche mit einem Kinderskelett und einem von diesem gemachten Röntgenbild ergeben, den Querfortsätzen des fünften bis siebenten Wirbels, die vergrößert und untereinander verwachsen sind. Sie vermögen vielleicht trotz fehlender Wirbelkörperhälften die Festigkeit der Wirbelsäule zu gewährleisten. Die Rippen der linken Seite sind vollzählig. Rechts sind die vier oberen Rippen vorhanden, die fünfte Rippe fehlt. Die sechste Rippe geht als kleine Spange schräg nach abwärts und erscheint hier mit den folgenden Rippen verschmolzen, die hier, dicht zusammengedrängt, nicht einzeln differenziert werden können. Zwischen vierter Rippe und dem unteren Rippenkonvolut ist ein großer Defekt. (s. Abbild.)

Während der Fall zunächst klinisch als Spina bifida occulta imponierte, bei der es nicht zum Zusammenschluß der beiderseitigen Wirbelbögen gekommen ist, geht aus dem Röntgenbild hervor, daß die rechten Wirbelkörperhälften des achten bis zehnten Brustwirbels fehlen, der siebente Brustwirbelkörper einen mehr in der Mitte gelegenen Defekt trägt, beim sechsten der halbseiten Defekt vielleicht

angedeutet ist. Die hochgradige Verkrümmung der Wirbelsäule erschwert die Deutung des Röntgenbildes, da man durch sie manche Teile der Wirbelsäule verkürzt zu sehen bekommt. Es handelt sich also um eine partielle Aplasie der Wirbelkörper. Außer den Wirbelkörpern müssen an der Defektbildung aber auch die Wirbelbögen bezw. Dornfortsätze beteiligt sein, da man bei Betastung des Rückgrads in eine Vertiefung gelangt Wahrscheinlich fehlen außer den betreffenden Wirbelkörperhälften auch die dazu gehörigen Bögen, wenigstens in ihrer hinteren Circumferenz, während die ventralen Anteile der Wirbelbögen vorhanden sein müssen, da man im Röntgenbild die Querfortsätze sieht. Da Wirbelkörper und Wirbelbögen eigene Ossificationscentren haben, ist dies durchaus möglich.

Bemerkenswert an unserem Falle ist die Kombination der Wirbelsäulenmißbildung mit kongenitaler Skoliose, Klumpfuß- und Rippendefekt. Während die Angaben in der Literatur über das Zusammentreffen von Wirbelspalten mit Skoliose und Klumpfuß ziemlich häufig sind, sind nur wenige Fälle mit gleichzeitigem Fehlen von Rippen bekannt. Wenn aber angeborene Anomalien der Rippen bestehen, so finden sich in den meisten Fällen auch kongenitale Mißbildungen der Wirbelsäule, wie z. B. Defekte an den Wirbelkörpern, Spina bifida, Skoliosen. Nach Putti ist bei den angeborenen Variationen des Brustskeletts die kostale Anomalie immer und untrennbar an die vertebrale Anomalie gebunden. Einen dem unsrigen ähnlichen Fall beschreibt Kiehnböck in den Jahresberichten über Fortschritte auf dem Gebiete der Röntgenstrahlen Band 13.

Es handelt sich dort um hochgradige angeborene Skoliose, Anomalie der Dorsalwirbel und Rippen, Spina bifida vom fünften bis zehnten Dorsalwirbel, pedes varo-equini. Rechts sind 13, links 10 Rippen vorhanden.

Dreifuß beschreibt in Band 11 der Jahresberichte über Fortschritte auf dem Gebiete der Röntgenstrahlen einen Fall von Cervicodorsalskoliose bei einem 11jährigen Mädchen, bei welchem das Röntgenbild eine Spaltbildung im ersten Brustwirbelkörper mit gleichzeitigem Mangel einer Rippe ergab.

Carrol Smith veröffentlichte 1913 in Journal of Amer. Med. Ass. einen Fall von Fehlen der 7. und 8. Rippe, Verschmelzung der rudimentären 4. und 5. Rippe, Defekt der 6. Rippe, Mißbildung der Brustwirbelsäule und Verdoppelung des Zentralkanals. Nägeli beschreibt einen Fall von Halbwirbelbildung der Brustwirbelsäule, bei der rechts 12, links 11 Rippen vorhanden sind.

Was die Aetiologie der Mißbildung betrifft, so bringt uns auch der vorliegende Fall keine Aufklärung. Nach Angabe der Mutter des Kindes sind unter Geschwistern, Verwandten und Vorfahren ähnliche Mißbildungen nicht vorgekommen. Erblichkeit und gehäuftes familiäres Auftreten wird nach Milner so gut wie nie getroffen. Dagegen ist für die Entstehung des Leidens vielleicht von Bedeutung, daß die Mutter trinkt. Eine Schädigung des Keimplasmas an bestimmten aus irgend einem Grunde weniger widerstandsfähigen Stellen durch eine allgemeine Noxe wäre denkbar. Syphilis, die von manchen Seiten für die Entstehung derartiger Mißbildungen verantwortlich

gemacht wird, will die Mutter nicht gehabt haben, Früh- und Totgeburten kamen nicht vor.

Für die Entstehungsmöglichkeiten der Wirbelsäulenmißbildungen müssen wir die bisher geltenden Anschauungen zu Grunde legen, zu deren besserem Verständnis kurz auf die normale Entwickelung des Rückenmarks und seiner Hüllen eingegangen werden mag. (Nach O. Hertwig).

Die Urmundspalte oder Primitivrinne nimmt anfangs die ganze Rückenfläche der Embryonalanlage ein. Sie beginnt schon früh sich von vorn nach hinten zu einer Längsnaht zu schließen, und vergrößert sich durch Wachstum am hinteren Umfange. In der Umgebung des Urmundrandes legt sich Gehirn und Rückenmark in Form der Medullarwülste an, die an der Stelle, wo der After aus einem Teil des Urmundes entsteht, eine Unterbrechung erleiden. Die Medullarwülste erheben sich über die Oberfläche der Embryonalanlage und verschmelzen in der Mittellinie. Der Verschluß beginnt etwa an der Stelle des späteren Mittelhirns und schreitet von da aus nach hinten und nach vorne zu fort. Seitlich von den Medullarwülsten liegen die Hornplatten, die sich ebenfalls nach der Mitte zu verschieben und nach ihrer Vereinigung eine Decke über dem Medullarrohr bilden. Ventralwärts ist aus dem Entoderm die Chorda dorsalis entstanden. Zu beiden Seiten des Medullarrohres hat sich das Mesoderm in die Muskel und Seitenplatten getrennt, erstere wiederum in eine obere Muskelplatte und untere Urwirbelplatte. Nunmehr schieben sich Muskel, Urwirbel und Seitenplatten zwischen Hornblatt und Medullarrohr von beiden Seiten

her hinein und verschmelzen. Aus ihrer Verschmelzung entsteht die spätere Vertebralmuskulatur, während aus den Urwirbeln die häutigen Wirbelbögen, aus den Seitenplatten die Cutis und Subcutis hervorgehen. Von den Urwirbeln aus werden auch ventralwärts Fortsätze ausgesandt, die die Chorda dorsalis umgeben und später zu den Wirbelkörpern werden. Die Ausbildung der Wirbelsäulen zu einer häutigen Scheide ist ungefähr am Ende des ersten Embryonalmonats vollendet, die Gliederung in ein starres Rohr durch allmähliche Aufnahme von Knorpel im 4. Monat. Die Verknöcherung der Wirbelsäule geschieht von Knochenkernen aus, die sich zuerst in der Basis jedes Wirbelbogens, später im Wirbelkörper entwickeln. Von diesen Knochenkernen aus nimmt die Verknöcherung nach der Peripherie hin zu, bis es zu einer festen Vereinigung von Wirbelbögen und Körpern kommt. Da vom vierten Monat ab die Wirbelsäule schneller wächst als das Rückenmark, so wird das Rückenmark, das an der Medulla oblongata befestigt ist, in seinem Kanal in die Höhe gezogen, so daß der untere Pol des Rückenmarks bei der Geburt in Höhe des 3. Lendenwirbels, einige Jahre später in Höhe des 1. Lendenwirbels liegt.

Eine Spaltbildung der Wirbelsäule entsteht nun, wenn die Vereinigung der bilateralen Anlage des Rückenmarks und seiner Hüllen aus irgend einem Grunde nicht zustande kommt, oder wenn die Anlage ganzer Teile der Wirbelsäule fehlt. Im 1. Falle haben wir es mit einer Hemmungsmißbildung zu tun, im letzteren mit einer Aplasie oder, falls die Anlage der fehlenden Teile ursprünglich im Keim

vorhanden war mit einer späteren Zerstörung im embryonalen Leben bezw. auch mit einer Hemmung der weiteren Entwicklung. Die Zeit des Entstehens der Mißbildung muß man in der 1. bis 3. Embryonalwoche suchen, in der Zeit der beginnenden Mesenchymanlage, der beginnenden Urwirbelbildung, in der die Medullarrinne noch offen ist. Prädilektionsstelle für den Sitz der Mißbildung ist nach Muscatello die Lumbosacralgegend.

Ueber die Ursache des Entstehens der Spaltbildungen gibt es eine Reihe von Theorien. Nach Lebedeff ist abnorm starke Krümmung der embryonalen Körperlängsachse an der Nichtvereinigung der Wirbelbögen schuld, die wie die Ränder eines stark gebogenen, an einer Seite geschlitzten Gummirohres weit auseinander klafften. Die starke Krümmung der Embryonalanlage könnte durch Raumbeengung in utero, Fruchtwassermangel, amniotische Verwachsungen zustande kommen. Durch Druck des im Wachstum zurückgebliebenen Amnions auf die in der Entwickelung begriffene Wirbelsäule könnte nach Dareste an der gedrückten Stelle eine Entwicklungshemmung eintreten. Geoffroy St. Hilaire macht Verwachsung des Amnions mit den Medullarwülsten für die Spaltbildung verantwortlich. Marchand und vor ihm Cruveilhier und Ranke sehen die Ursache in einer zu späten Differenzierung der Membrana reuniens superior, hervorgerufen durch mechanische Einwirkungen. Das Medullarrohr löst sich zu spät, oder gar nicht vom Hornblatt ab und verhindert dadurch das Herumwachsen der häutigen und knöchernen Hüllen um das Rückenmark. Marchand hat

auch auf die häufige lumbale Lordose in Höhe der Nabelstranginsertion hingewiesen, die vielleicht auf mechanischen Zug des Nabelbläschens während des intrauterinen Lebens znrückzuführen sei und in deren Gefolge es zur Ausbildung von Defekten an der Wirbelsäule kommen könnte. Nach Armand handelt es sich um eine Entwicklungshemmung des Mesoblasts, die an verschiedenen Punkten angreift. So läßt sich auch das Zusammentreffen von Mißbildungen der Wirbelsäule mit anderen Anomalien, wie Klumpfuß, Entwicklungsfehler der Genitalien am besten erklären. Hertwig legt der Mißbildung eine Entwicklungsstörung des Gastrulationsprozesses mit Bildungshemmung des Mesoderms zu Grunde, wodurch der Verschluß des Urmundes unvollständig wird.

Muscatello erklärt die Skoliotischen Krümmungen und Asymmetrien bei Wirbelspalten durch eine Differenz zwischen der Wachstumshemmung der Urwirbel und Seitenplatten der einen und der der anderen Seite, ganz allgemein nimmt er eine Verminderung der Bildungs- und Wachstumsenergie an, deren Ursache unbekannt ist.

Virchow wies auf die Tatsache des häufigen Zusammentreffens von Spaltbildung der Wirbelsäule mit Hypertrichosis lumbalis hin und folgert hieraus die Einwirkung von entzündlichen Vorgängen, die er sowohl für den unvollkommenen Verschluß des Kanals, wie auch für die Hypertrichosis lumbalis verantwortlich macht. Ganz ähnliche Vorgänge erblickt er in der Behaarung der naevi pilosi und derjenigen entzündlicher Tumoren. Für diese Theorie könnte das Hervorrufen von Haarwachstum durch

künstliche Erregung von Entzündung sprechen, jedoch läßt sich dann noch nicht das verstärkte Haarwachstum auch an anderen Körperstellen erklären, wie wir es in vielen Fällen von Wirbelsäulenmißbildung finden, Für dieses nimmt auch Virchow einen neurogenen Ursprung an. Rokitansky und Förster sehen das Primäre der Störung in einer Hydromyelie. Durch Druck von innen käme es zu einer Hinderung des Zusammenschlusses der Rückenmarkshüllen und zur Spaltbildung in Wirbelbögen oder Wirbelkörpern. Die Flüssigkeitsansammlungen können sowohl im Zentralkanal als auch zwischen den Rückenmarkshäuten auftreten. Für diese Theorie spricht die öfters beobachtete Kombination von Spina bifida mit Hydrocephalus. Die eingehendsten Studien über die Aetiologie der Spaltbildungen der Wirbelsäule, die auch heute noch allgemein anerkannt sind, verdanken wir v. Recklinghausen.

Nach ihm beruht die primäre Störung in einem Wachstumsmangel des Blastoderms. Infolge von ungenügender Wachstumsenergie kommen die symmetrischen Hälften des Rückenmarks und seiner Hüllen ganz oder nur teilweise nicht zur Vereinigung. Eine Ursache für die mangelnde Wachstumsenergie kann nicht angegeben werden, da sich ja vorläufig auch noch die Gründe für die normale Wachstumstendenz der Zelle unserer Kenntnis entziehen. Neben diesen primären Wachstumshemmungen kommt es in manchen Fällen durch chronisch-seröse Entzündungen und kongestive Transsudation zu Flüssigkeitsansammlungen im Rückenmark oder seinen Häuten. Es

entstehen so die cystischen Formen der Spina bifida. Solche Flüssigkeitsansammlungen können aber niemals allein der Entstehungsgrund für eine Spaltung des Wirbelkanals sein, vielmehr sind sie der eigentlichen Ursache, der Wachstumshemmung des Mesoblasts coordiniert. Für das Zustandekommen mancher Formen der Wirbelsäulendefekte weist v. Recklinghausen auf die Bedeutung eines gestörten Längenwachstums der Wirbelsäule hin. Während sich das Rückenmark normal verlängert, bleibt die Wirbelsäule im Wachstum zurück. Dadurch kommt es zu einer Knickung bezw. Schlängelung des für den Wirbelkanal relativ zu langen Medullarrohres, es verhindert den normalen Zusammenschluß des Wirbelkanals und tritt dorsal oder ventral durch einen Spalt hervor.

Wenn wir mit v. Recklinghausen die Ursache der Mißbildung in einem Wachstumsmangel des Mesoblasts erblicken, so lassen sich auch am zwanglosesten die häufig mit Wirbelsäulenanomalien verbundenen anderen Mißbildungen, wie in unserem Falle der Rippendefekt als aus gleicher Ursache entstanden denken. Es würde sich demnach um Bildungsmängel in der ersten Keimanlage der Rippen handeln. Die Skoliose ist als sekundärer Vorgang, entstanden durch die partielle Aplasie der Wirbelsäule, aufzufassen. Jedoch könnte für ihr Zustandekommen auch eine gewisse Raumbeengung in utero von Bedeutung gewesen sein, worauf vielleicht noch die Zwangshaltung des Kindes hindeutet, das die Tendenz hat, mit den Beinen immer noch eine der intrauterinen gleichende Haltung anzunehmen. Anhaltspunkte aus dem Verlauf der Geburt

haben wir hierfür nicht, die nach Angabe der Mutter spontan verlief. Fruchtwasser war in reichlicher Menge vorhanden. Die Klumpfußbildung ist vermutlich durch Kontraktur neurogenen Ursprungs infolge von Irritation der austretenden Nervenwurzeln durch Druck oder Zug entstanden, wofür die nicht selten an der betroffenen Extremität im Verlauf der Erkrankung auftretenden trophischen Störungen sprechen würden. Schwer zu erklären ist die Hypertrichose. Katzenstein sieht überall da Behaarung, wo die Haut eine Spalte einschließt, ohne jedoch hierfür einen Grund angeben zu können. v. Recklinghausen sieht die Bedingungen in einer besonders kräftigen Anlage, einer angeborenen Fruchtbarkeit des Haarbodens.

Welche Richtlinien ergeben sich nun für die Behandlung des Falles? In dieser Hinsicht liegen die Verhältnisse ähnlich wie bei der Spina bifida occulta. Quoad vitam ist er nicht ungünstig, da keine Lähmungen bestehen. Es muß aber darauf hingewiesen werden, daß Lähmungen der unteren Extremitäten, der Blase, des Mastdarms sich in späterer Zeit entwickeln können, nämlich dann, wenn Verwachsungen zwischen äußerer Haut und Rückenmark bestehen. Durch Körperwachstum kommt es alsdann zu einer Zugwirkung am Rückenmark, die Rückenmarks- und Nervendegeneration zur Folge hat. Man könnte sich deshalb zur Frühoperation entschließen. Es könnte auch zur Entwicklung von Lipomen oder Myofibromen an der Spaltstelle kommen, die später durch Druck auf das Rückenmark zu Lähmungserscheinung führen könnten, ähnlich wie es von v. Recklinghausen und Böttcher in manchen

Fällen von Spina bifida occulta beobachtet worden ist. Die Operation würde in der Freilegung des knöchernen Spaltes bestehen. Etwa vorhandene Lipome, Myofibrome würden exstirpiert. Danach hätte die Operation den Zweck, möglichst wieder normale anatomische Verhältnisse am Rückenmarkskanal zu schaffen und für eine gute Deckung des Defekts, die dem im Inneren des Wirbelkanals herrschenden Druck einen genügenden Widerstand entgegensetzt, zu sorgen. Dies wird erreicht durch einfache Vernähung der deckenden Schichten, Ueberlagerung von Muskel-Fascienlappen oder Osteoplastik mit Bildung eines Knochen-Periostlappens aus dem Defekt benachbarten Knochenteilen. Es könnte so natürlich nur der Defekt in den Wirbelbögen ausgeglichen werden. Die Nähte der einzelnen deckenden Schichten sollen zwecks Vermeidung einer von außen eintretenden Infektion nicht genau übereinander liegen.

Wir wollen uns in unserem Falle nicht zur Operation entschließen. Spätere Lähmungen können auch nach der Operation auftreten, da eine Zug- und Druckwirkung auf das Rückenmark auch durch narbige Verwachsungen entstehen kann. Ferner ist die Gefahr des postoperativen Hydrocephalus und der Meningitis durch Eintritt einer Infektion besonders bei der nahegelegenen Afteröffnung nicht zu unterschätzen. Endlich sind derartige schwächliche Kinder mit Mißbildungen, kongenitalen Skoliosen besonders leicht anfällig für andere Erkrankungen und setzen etwaigen im Gefolge einer Operation auftretenden Zufälligkeiten nur geringen Widerstand entgegen.

Wir wollen versuchen, die Rückgratsverkrümmung

und die pathologische Fußhaltung des Kindes durch orthopädische Maßnahmen zu bessern. Am besten eignet sich für unsere Zwecke das Lorenzsche Gipsbett. Nachdem die Wirbelsäule durch Anwendung mäßiger Gewalt in eine der natürlichen Haltung nahe kommende Lage gebracht worden ist, werden bei dem in Bauchlage befindlichen und mit einem Tricotschlauch überzogenen Kinde nach guter Unterpolsterung mit Filz, Gipsbinden, Längs- und Quertouren über den Rücken gelegt, die vom Hinterhaupt bis zu den Glutealfalten reichen und auch die Seiten des Körpers einschließen. Nach Erstarrung werden die Ränder geglättet und das Ganze zum Schutz gegen Feuchtigkeit mit einer alkoholischen Schellaklösung überzogen. In dieses Bett wird das Kind zunächst stundenweise mit Unterbrechung, später nach Gewöhnung dauernd hinein gelegt. Der Klumpfuß wird in einmaliger Sitzung redressiert und in der erreichten Stellung eingegipst.

Durch diese Art der Behandlung kann man hoffen, das bestmöglichste Resultat zu erreichen.

Schließlich möchte ich auch an dieser Stelle Herrn Geheimrat König für die Anregung zu vorliegender Arbeit und Herrn Privatdozent Dr. Magnus für freundlichst gewährte Beratung bei Anfertigung der Arbeit meinen Dank aussprechen.

Literatur.

Putti: Die angeborenen Deformitäten der Wirbelsäule. Fortschritte auf dem Gebiet der Röntgenstrahlen, Band 14.

Kienböck: Ueber angeborene Rippenanomalien. Ebenda, Band 13.

v. Recklinghausen: Untersuchungen über die Spina bifida. Virchows Archiv, Band 105.

Athanassow: Ueber kongenitale Skoliose. Archiv für Orthopädie, Mechanotherapie und Unfallchirurgie, Band 1.

Muscatello: Ueber die angeborenen Spalten des Schädels und der Wirbelsäule. Archiv für klinische Chirurgie, Band 47.

Derselbe: Ueber die Diagnose der Spina bifida und über die postoperative Hydrocephalie. Ebenda, Band 68.

Curtius: Beitrag zur Pathologie der Spina bifida lumbo-sacralis. Ebenda, Band 45.

Hildebrand: Pathologisch-anatomische und klinische Untersuchungen zur Lehre von der Spina bifida und den Hirnbrüchen. Deutsche Zeitschrift für Chirurgie, Band 36.

Katzenstein: Beitrag zur Pathologie und Therapie der Spina bifida occulta. Archiv für klinische Chirurgie, Band 64.

Bockenheimer: Zur Kenntnis der Spina bifida. Ebenda, Band 65.

Ribbert: Beitrag zur Spina bifida lumbosacralis. Archiv für pathologische Anatomie, Band 132.

Oehlecker: Ueber kongenitale Verkrümmung der Wirbelsäule infolge Spaltung von Wirbelkörpern. Bruns Beitr., Band 61.

Wieting: Zur Anatomie und Pathologie der Spina bifida und Zweiteilung des Rückenmarks. Ebenda, Band 25.

Böttcher: Die Prognose der Operation der Spina bifida. Ebenda, Band 53.

Brodmann: Ein Beitrag zur Behandlung der Spina bifida. Ebenda, Band 76.

Nägeli: Skoliosen infolge angeborener Anomalie der Wirbelsäule. Ebenda, Band 99.

Els: Anomalie der Regio lumbosacralis im Röntgenbild. Ebenda, Band 95.
Haggenmiller: Ueber Spina bifida und Cephalocele. Ebenda, Band 110.
Lauterbach: Anatomie. Pathologie und Behandlung der Spina bifida. Diss. Marburg.
O. Hertwig: Lehrbuch der Entwicklungsgeschichte.
Schwegel: Entwicklungsgeschichte der Knochen des Stammes und der Extremitäten. Kaiserl. Akademie der Wissenschaften zu Wien. Math. Naturw., Klasse 1858.
Wullstein und *Wilms:* Jahrbuch der Chirurgie.
Lange: Lehrbuch der Orthopädie.
Lange-Spitzy: Chirurgie und Orthopädie im Kindesalter.
Hoffa: Orthopädische Chirurgie.

Lebenslauf.

Am 12. November 1888 wurde ich zu Braunschweig als Sohn des verstorbenen Arztes Dr. med. *Dorn* und seiner Frau *Berta* geb. *Pauli* geboren und auf die Namen *Karl Reinhold* getauft. Ich bin evangelischer Konfession und preußischer Staatsangehörigkeit.

Die Vorschule besuchte ich in Braunschweig und Bremen. Ostern 1899 trat ich in die Sexta des Kgl. Gymnasiums Philippinum zu Marburg ein. Ich verließ das Gymnasium nach am 1. März 1909 bestandener Reifeprüfung, um mich dem Studium der Medizin zu widmen.

Sommer 1909 bis Sommer 1910 studierte ich in Göttingen, Winter 1910/11 bis Winter 1911/12 in Marburg, wo ich am Ende des fünften Semesters die ärztliche Vorprüfung bestand. Während meines sechsten Semesters diente ich in Marburg im Kurhessischen Jäger-Bataillon Nr. 11 vom 1. 10. 11 bis 31. 3. 12 mit der Waffe.

Sommer 1912 studierte ich in München, Winter 1912/13 in Berlin.

Den Rest meiner Studienzeit verbrachte ich in Marburg, wo ich am 27. Mai 1914 das medizinische Staatsexamen bestand.

Meine akademischen Lehrer waren:

Merkel, Verworn, Wallach, Gasser, Schenk, Disse, Richarz, Zinke, Fries, Korschelt, Meyer, Kutscher, Lohmann, Borst, Döderlein, v. Müller, Posselt, Klaußner, Schmitt, v. Tappeiner, Weber, Bier, Goldscheider, Franz, Külbs, Fromme, Matthes, König, Zangemeister, Bielschowsky, Tuczek, Jores, Müller, Gürber, Bonhoff, Hohmeier, Rieländer, Jahrmärker. Hildebrand, Ostmann, Esch.

Bis zum Ausbruch des Krieges war ich als Medizinalpraktikant in der medizinischen Klinik zu Marburg. (Dir. Geh. Matthes.)

Während des Krieges war ich bei der Truppe und im Feldlazarett tätig, ich befinde mich jetzt bei einem Divisionsstab im Westen.

1.

2.

3a.

3b.

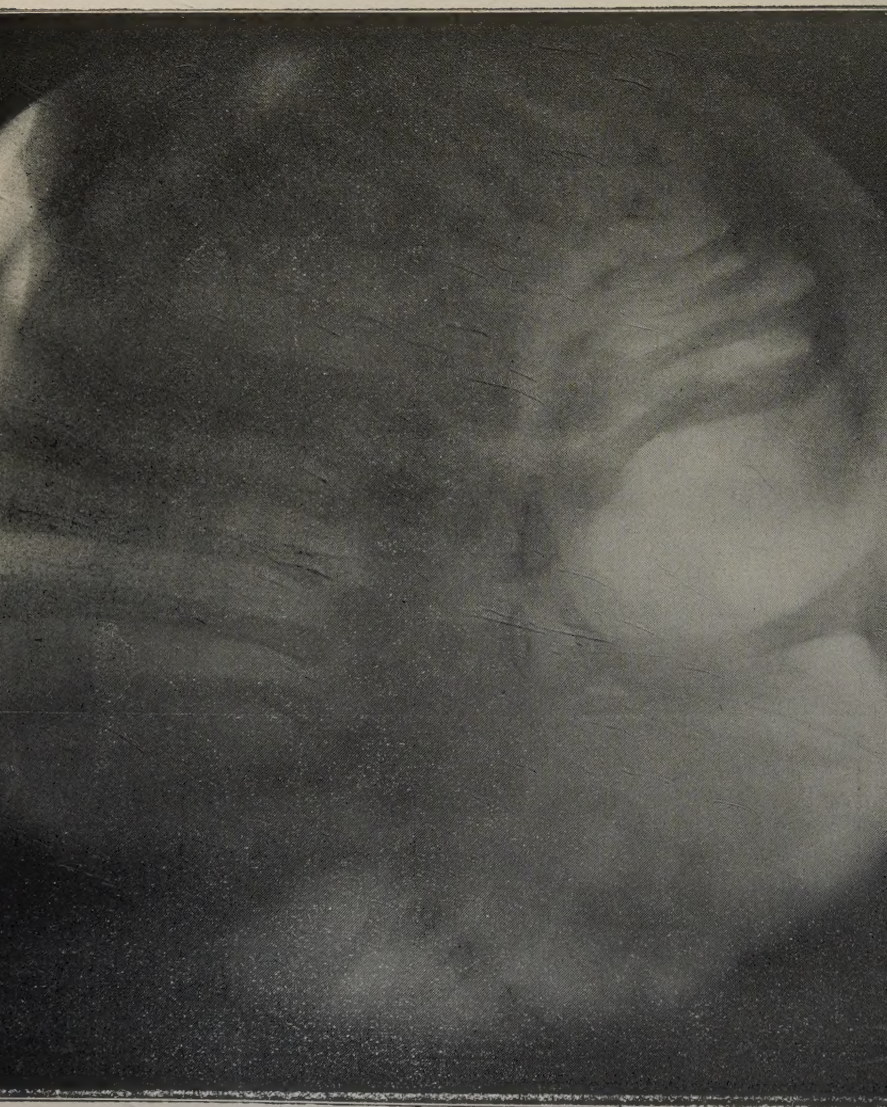

4.

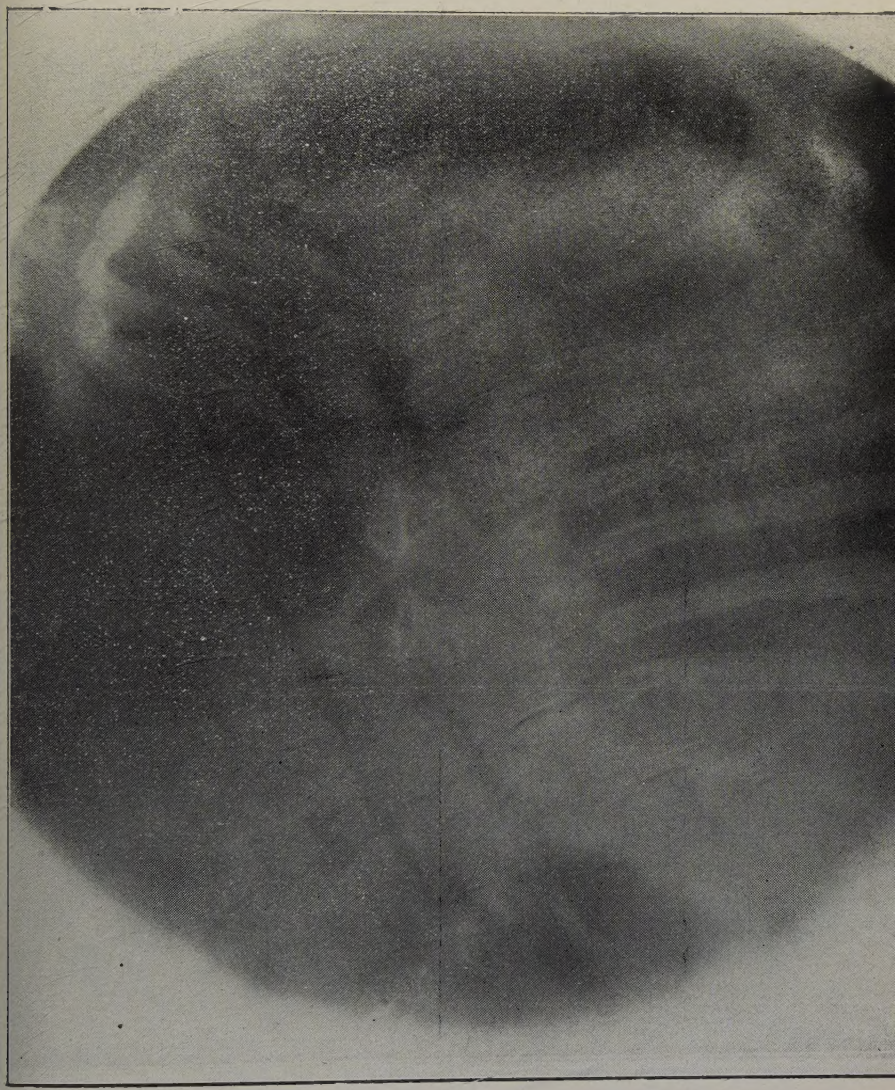

5.